

Przypadek EKG 25.02.2024

Dr n. med. Grzegorz Kiełbasa

Kontekst kliniczny i omówienie

Pacjentka 35-letnia, wywiad kołatań serca od 15 lat.

W pierwszym kontakcie - bardzo "znerwicowana".

Pierwszy raz do kardiologa zgłosiła się ... 15 lat temu z powodu... kołatań serca.
W trakcie tego czasu miała wykonane ponad 50 (!!!) Holterów EKG.

Nigdy nie uchwycono żadnej arytmii.

Zakładam, że nie została zakwalifikowana do diagnostycznego EPS na podstawie samego wywiadu właśnie z powodu, nazwijmy to, nadmiernej ekspresji emocjonalnej.

Poinformowałem ją (zapis sprzed 2 lat), że istnieją urządzenia do domowej rejestracji EKG, wybrała zegarek.

Poniżej zapis; kilka tygodni później usunąłem ścieżkę wolną - całkowite ustąpienie arytmii.

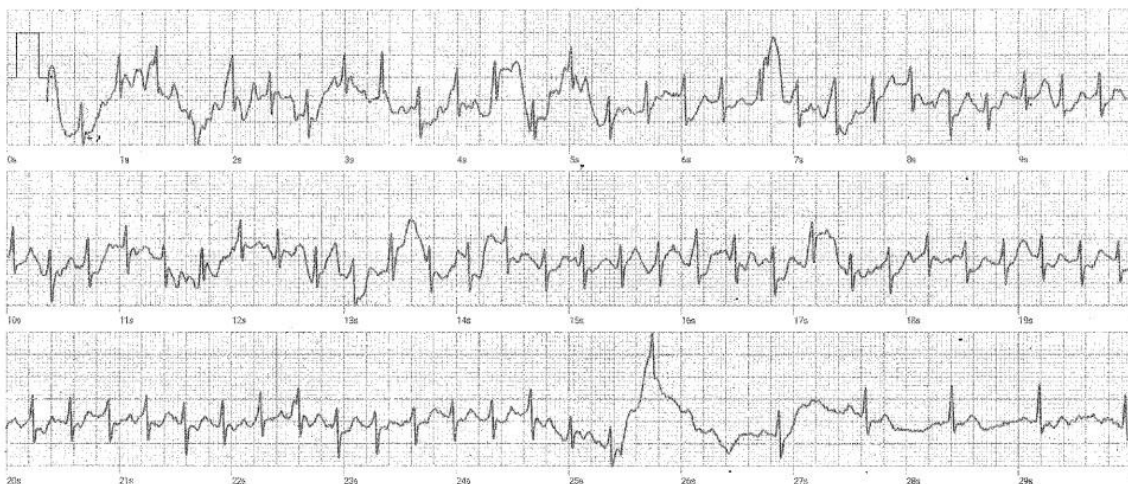
Bardzo warto sięgać po werables, zalecam je każdemu pacjentowi z sugestywnym wywiadem dotyczącym arytmii, gdy objawy występują rzadziej niż 1 x na tydzień i nie są tak charakterystyczne jak ekstrasystolia komorowa.

Samsung Health Monitor — EKG

Nierozstrzygający

Nie można zaklasyfikować tego zapisu EKG. W przypadku złego samopoczucia lub powtarzających się objawów, skontaktuj się z lekarzem.

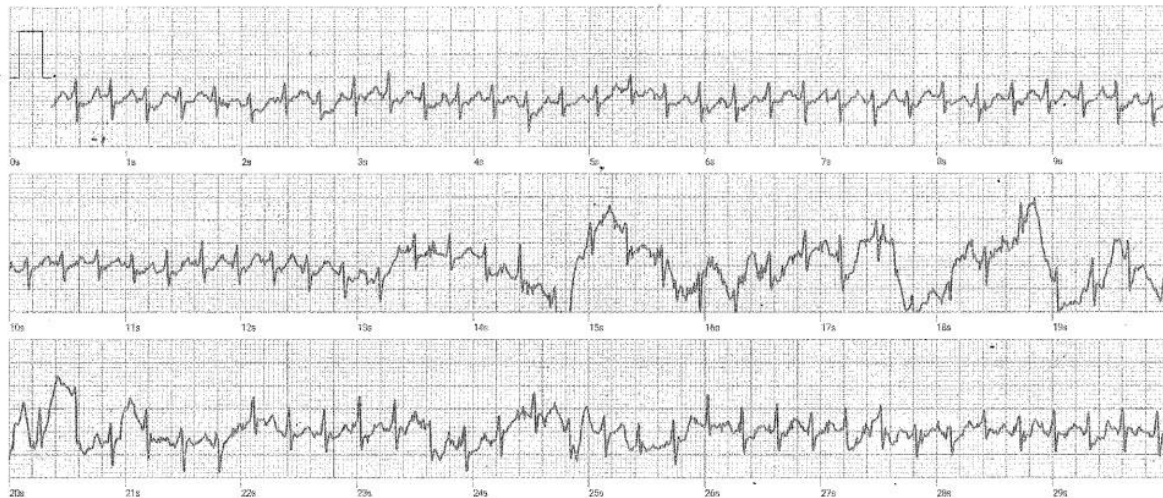
Średni puls: 151 ud./min



Migotanie przedsionków

Wykryto nieregularną pracę serca. Skonsultuj się z lekarzem i poinformuj go o tym wyniku.

Średni puls: 108 ud./min



Zgłoszone objawy: